Lane Medical Library

Aus dem Tierpathologischen Institut der Universität München
(Vorstand: Professor Dr. O. Seifried).

Untersuchungen über die Brauchbarkeit des Gömörischen Kalknachweises in der Tierpathologie.

Dissertation

zur

Erlangung der Doktorwürde

der

Tierärztlichen Fakultät

der

Universität München

vorgelegt von

Hans Weiß
aus Sagan/Schlesien.

Tag der mündlichen Prüfung: 18. Februar 1935.

Buchdruckerei M. Krahl, Erlangen-Bruck
1935

Gedruckt mit Genehmigung
der Tierärztlichen Fakultät der Universität München.

Referent: Professor Dr. O. Seifried.

Für die Erkennung krankhafter Vorgänge ist das Vorhandensein von genauen und möglichst einfachen Nachweis- und Färbemethoden der bei Zellerkrankungen intrazellulär und frei in Geweben auftretenden Stoffe von größter Bedeutung. Für eine große Reihe von ihnen besitzen wir einfache und sichere Färbungen. Dagegen fehlte bisher ein befriedigender Nachweis für die bei vielen regressiven Zellveränderungen auftretenden Kalkablagerungen. Die harte Beschaffenheit der Einlagerungen verlangte stets eine dem Schneiden und Färben vorausgehende Entkalkung, so daß am Ende immer nur durch Entkalkung geschaffene Hohlräume mit Farbstoff ausgefüllt wurden, eine eigentliche Färbung der Kalkmassen selbst aber nie stattfand. Es ist leicht denkbar, daß Verkalkungsvorgänge besonders in der Grenzschicht vom gesunden zum krankhaft veränderten Gewebe viel zu fein sind, als daß sie durch ein solches Färbeverfahren erfaßt werden könnten. Vielmehr werden die feinen rosenrankenartigen und staubförmigen Kalkeinlagerungen — einmal durch Säurebehandlung entfernt — entsprechend feine Lücken und Kanälchen zurücklassen, die sich einer Ausfüllung mit den an ihnen gemessen viel zu groben Farbstoffkörnchen verschließen müssen, nachdem sie sich durch die für die weitere Verarbeitung des Schnittes unvermeidliche Alkoholbehandlung zusammengezogen haben. Diese Nachteile werden durch eine neuartige von Gömöri angegebene Methode ausgeschaltet. Aus diesem Grunde ist es angebracht, die Frage der Brauchbarkeit dieser Methode in der Tierpathologie einer eingehenden Nachprüfung zu unterziehen, das heißt, sie mit den beiden am meisten gebräuchlichen Färbeverfahren für Kalknachweis zu vergleichen.

Dazu wurde das Versilberungsverfahren von Kóssa und die Kalkfärbung mit Purpurin nach Grandis und Mainini herangezogen.

Schrifttum.

In der histo-pathologischen Technik von Schmorl (7) und in der „Enzyklopädie der mikroskopischen Technik" werden von annähernd 20 angegebenen Kalknachweismethoden diese beiden Verfahren als am wenigsten mangelhaft genannt und praktisch am meisten angewandt. Alle anderen Methoden sind entweder weniger spezifisch oder liefern schwach gefärbte, unscheinbare oder unsaubere Bilder, die keine Kontrastfärbung des anderen Gewebes gestatten.

Im Grunde sind aber alle im Schrifttum aufgeführten Kalkfärbungen gleich. Alle stellen keine Färbung, sondern eine Farbausfüllung durch Entkalkung geschaffener Gewebslücken dar.

So entkalkt Kóssa (3) die Blöcke und setzt die Schnitte einer 1—5%igen Silbernitratlösung auf 30—60 Minuten aus. Schmorls Erfahrungen zufolge ist die Konzentration belanglos. Nach Auswaschen in destilliertem Wasser kann das übrige Gewebe mit den gebräuchlichen Färbungen dargestellt werden. Schmorl färbt die Kerne mit Alaunkarmin vor oder mit Safranin nach. Kalk erscheint schwarz.

Grandis und Mainini (2) erzielen mit Purpurin und Anthrapurin eine Rotfärbung der verkalkt gewesenen Teile. Eine Gegenfärbung für das übrige Gewebe wird nicht angegeben.

> Nach diesem Verfahren kommen die Schnitte in eine gesättigte Lösung von Purpurin oder in eine mit einer Spur Ammoniak und 1%iger Salzsäure versetzte Lösung von Anthrapurin auf 5—10 Minuten, von dort in eine 0,75%ige Kochsalzlösung und werden dann in 70%igem Alkohol solange ausgewaschen, bis keine Farbstoffwolken mehr abgehen.

Gömöri verfährt bei seiner Methode unter genauer Berücksichtigung feststehender chemischer Tatsachen folgendermaßen:

Die im gesunden und kranken Organismus gebildeten vorwiegend phosphor- und kohlensauren Kalksalze werden — an Ort und Stelle belassen — durch 1,5%iges Silbernitrat langsam in phosphor- und kohlensaures Silber überführt. Diese Tatsache ist durch Versuche von Spanyar erwiesen. Die Behandlung geschieht, zur Verhütung grober Ausfällungen, bei Dunkelheit. Die entstandenen Silberzalze werden dann — gleichfalls bei Dunkelheit — durch 5%iges Natriumhypophosphit in metallisches Silber reduziert. Jetzt erst wird das Kalzium durch 6—8%ige Sulfosalizylsäure entfernt. Ein ganz besonderer Vorteil der Gömörischen Methode gegenüber den anderen Verfahren besteht darin, daß sie jegliche Nachfärbung ohne weiteres gestattet.

Eigene Untersuchungen.

Zum Nachweis der Brauchbarkeit und der Vorteile der Gömörischen Methode in der Tierpathologie wurden die drei genannten Methoden in der Weise miteinander verglichen, daß an Material von 30 Fällen verschiedengradiger und verschiedenartiger Verkalkungen jede von den dreien in Anwendung kam. Vorwiegend sind Fälle geringgradiger Verkalkung ausgewählt worden, da für die weitere Aufdeckung des Verkalkungsvorganges wohl die Stufen des Beginnes die größte Aufmerksamkeit erfordern. Die Blöcke wurden in der Mitte des zu untersuchenden Gebietes gespalten und von den beiden Schnittflächen die zum Vergleich bestimmten Schnitte entnommen. So konnten praktisch stets die gleichen Stellen miteinander verglichen werden. Einen Ueberblick über das gesamte Untersuchungsmaterial sowie über das Ergebnis der Untersuchungen gewährt die Tabelle.

Da bei einer Beschreibung sämtlicher Fälle Wiederholungen nicht zu vermeiden wären, ist im Folgenden eine Auswahl besonders wichtiger Fälle für die Beschreibung getroffen worden. Es handelt sich dabei um Verkalkungsvorgänge, denen in der Tierpathologie besondere Bedeutung zukommt.

I. Verkalkungen bei Tuberkulose.

Fall 1. Ein Schnitt durch eine tuberkulöse, in Verkalkung begriffene Luftröhre eines Pferdes bietet, nach Gömöri behandelt und mit Hämalaun-Eosin nachgefärbt, ein Bild, das sich wesentlich von denen abhebt, die mit der Purpurin- und der Kóssaschen Methode zustande kommen. Im Präparat treten hauptsächlich zwei Bilder hervor:

1. kleinere Tuberkel, die ein teils rundliches, teils ovales, hier und da mit zapfenförmigen Ausläufern versehenes, scharf gegen die nach außen zu folgende Epitheloidzellzone abgegrenztes, schwarzes Zentrum besitzen;

2. finden sich überwiegend größere Konglomerattuberkel, deren Zentrum wechselnd braunrot und blau erscheint und von einem tiefschwarzen gezackt oder gewunden verlaufenden Streifen eingeschlossen wird. So entstehen landkartenähnliche Bilder von größter Vielgestaltigkeit. Birnen- und zapfenförmige, armartige, schwarze Ausläufer in allen Größen ragen von den Rändern des schwarzen Saumes in das Nachbargewebe hinein. In der Mitte des Konglomerattuberkels sind bis zu einem gewissen Grade noch Zellgrenzen neben in allen Formen zerfallenden Kernen anzutreffen. Vom Zentrum aus geht allmählich die Blaufärbung dieses verkäsenden Gewebes nach außen zu in eine rötlichblaue und rotbraune über, die sich dann an der Grenze vom zerfallenden Zentrum nach der Kalkkapsel ziemlich unvermittelt in eine schwarze verwandelt. Jedoch ist die Grenze von rotbraun zu schwarz nicht glatt und linienförmig, sondern es ragen, wie schon bei schwacher Vergrößerung in Fällen geringerer Feinheit erkenntlich war, polypenartige Arme von der schwarzen Substanz in die rotbraune hinein und umgekehrt. So greift die eine Gewebsart in die andere fugenartig hinein, in ähnlicher Weise, wie sich die Lederhautblättchen und Hornblättchen am Pferdehuf ineinanderfügen. Denn auch die eben beschriebenen Zapfen besitzen solche zweiter Ordnung, die sich auf beiden Seiten in gleicher Weise verhalten. Diese Sekundärhärchen sind oft bakteriendünn dargestellt.

Nach Grandis und Mainini gefärbt, zeigt das gleiche Präparat zunächst bei schwacher Vergrößerung ebenfalls kleinere — hier rot getroffene — Verkalkungszentren von rundlicher bis ovaler Gestalt neben vielfältig gewundenen und gezackt verlaufenden roten Bändern, deren Verlauf gleichfalls ein landkartenähnliches Bild abgibt. Das übrige Gewebe ist schwach rosa, stellenweise rosarot granuliert gefärbt. Bei starker Vergrößerung können an den Uebergangsstellen vom rotgefärbten zum schwachrosa dargestellten Gewebe weder Ausläufer erster noch zweiter Ordnung gefunden werden, vielmehr liegen

an den entsprechenden Stellen immer mehr oder weniger ausgedehnte Gewebslücken. Auch die geschilderten roten Bänder — die Kalkkapseln um die zusammengeflossenen Tuberkel — umschließen vielfach völlig gewebsleere Räume. Die bei schwacher Vergrößerung rosarot granuliert erscheinenden Bezirke bestehen bei starker Vergrößerung aus Zellen mit kräftiger als im übrigen Gewebe sich färbenden Kernen. Nach Lage und Form entsprechen sie den mit Gömöris Methode blaurot bis bräunlich getroffenen.

Im Kóssapräparat finden sich die beiden gleichen Formen tuberkulöser Herde. Das Zentrum der Miliartuberkel erscheint hier dunkelblau und ist ebenfalls vom nachbarlichen Epitheloidzellgewebe durch Gewebslücken getrennt. Hier und da liegen im dunkelblauen, annähernd strukturlosen Zerfallsgebiet plumpe schwarze Körner, etwa von Zellgröße, die sich meist zu drusenartigen Gebilden zusammengelagert haben. Auch hier sind die Grenzen vom Kalk zum Nachbargewebe linienförmig und lassen Zapfen erster und zweiter Ordnung vermissen. Außerdem erscheinen die mit der neuen Methode als verkalkt erwiesenen Teile hier nur zum geringen Teil spezifisch schwarz gefärbt, im übrigen aber sind sie dunkelblau und wären ohne Kenntnis des Gömörischen Bildes garnicht als Kalk anzusprechen.

Fall 2. Genau wie in dem oben besprochenen Gömöripräparat von der Luftröhre sind auch die feineren Verkalkungen an den Uebergangsstellen in einem Fall von verkalkender Lungentuberkulose mit Gömöris Verfahren ausgezeichnet nachzuweisen. Die einzelnen Stufen der Verkalkung sind deutlich ohne Gewebsunterbrechungen in fließenden Uebergängen zu verfolgen. Das leuchtend goldgelbe, äußerst feinkörnig bräunlich schattierte, meist rundliche Tuberkelzentrum ohne jede erkennbare Zellstruktur geht nach außen zu allmählich in eine immer dunkler gelbrot bis braunrot gefärbte Masse über. Das Braunrot wird nach außen zu immer dunkler, bis es ziemlich unvermittelt in Schwarz umschlägt. Die schmale Uebergangszone löst sich unter starker Vergrößerung

wiederum in das bekannte, äußerst zarte Gefüge von wechselnd goldbraunen und schwarzen, mit hauchfeinen Härchen besetzten Fasern auf. Die Grenzlinie des Kalkringes nach außen verläuft stufenförmig gezackt. Es können hier senkrecht und parallel zu ihr in das Nachbargewebe hinein verlaufende schwarze Ausläufer beobachtet werden.

Die das Kalkzentrum kleinerer Tuberkel darstellenden runden und ovalen kleinen schwarzen Kügelchen liegen meist sehr dicht aneinandergedrängt oder gehen gar unter Bildung bizarrster Figuren in ein verworrenes Flechtwerk über. — Ueberall aber ist in den Uebergangszonen das beschriebene Zapfen- und Fasergefüge zu finden.

Für dieses Präparat stehen Vergleichsschnitte nach den beiden anderen Methoden nicht zur Verfügung, da die so dicht mit Kalk durchsetzten Blöcke — entkalkt — unter dem Mikrotom in eine feine Masse zerfielen und nicht ein Schnitt zu erlangen war.

II. Verkalkungen auf parasitärer Grundlage.

Fall 1. In einem nach Gömöri gefärbten Schnitt durch ein Stück sarkosporidienhaltige Bauchmuskulatur vom Schwein sind eine Anzahl der durch Sarkozysten geschaffenen Veränderungen im beginnenden Verkalkungsstadium dargestellt. In den zwischen den Muskelfibrillen befindlichen Spindeln liegen jeweils einige grössere und mehrere kleinere schwarze Körner. Bei starker Vergrößerung erweisen sich die kleinen Körner als schwarz gefärbte Zellkerne, die, an manchen Stellen ganz dicht beieinanderliegend, die größeren Körner zustande kommen lassen. Nach der Mitte des verkalkten Bezirkes zu werden die Punkte immer dichter und tiefer schwarz gefärbt und lagern sich schließlich zu unregelmäßig geformten Klümpchen zusammen. Es läßt sich hier eine fortschreitende Entwicklung erkennen, die von Zellkerndegenerationen — vorwiegend unter dem Bilde der Kernwandhyperchromatose und Karyolysis — ihren Weg über Braunfärbung

der Kerne in diesen Stufen, weiter über Schwarzfärbung endlich zu immer weiterer Verdichtung in traubige, unregelmäßige Kalkeinlagerungen nimmt.

Von alledem ist im Purpurinschnitt nichts zu sehen. Hier wechseln schwach rosa gefärbte Stellen — das Bindegewebe und die Sarkosporidienspindeln — mit roten — den Muskelfibrillen — ab. In der Spindelmitte liegen, von Lücken umrahmt, rosarot erscheinende Herde, die sich bei starker Vergrößerung als aus kräftiger getönten Zellkernen entstandenen erweisen.

Im Kóssapräparat erscheinen sie dunkelblau gefärbt. Im Zentrum der Spindeln liegen hier faserige und krümelige, wie zerfetzte Spinnwebennetze anmutende schwarze Einlagerungen, die häufig die durch die Zerklüftung geschaffenen Gewebsbrocken wie schwarze schimmelige Beläge umrahmen. Auch im übrigen Gewebe sind solche Ablagerungen zu finden.

Fall 2. Rosarot gefärbte Trichinellen in einem Stück Zwerchfellmuskulatur vom Schwein zeigen im Gömöripräparat hauptsächlich an den Polen unzählige schwarze Stäubchen, die sich nach außen zu dichten meist halbmondartigen schwarzen Massen zusammenlagern. Es lassen sich von kleinsten Stäubchen bis zu gröberen Körnern alle Zwischenstufen in gleicher Weise wie am Sarkosporidienschnitt verfolgen (s. Abb. 1), während von den beiden nach den Vergleichsverfahren behandelten Präparaten keines an diesen Stellen Kalk nachweist. So zeigt die Grandis und Mainini-Methode — (s. Abb. 2) — hier überhaupt keine Rotfärbung, nach der Kóssa-Versilberung werden schwarze Einlagerungen in Form amorpher Klumpen und Körner innerhalb der Bindegewebskapseln, aber auch sonst im Gewebe angetroffen — (s. Abb. 3). Auch da sind kleinere Vakuolen enthalten, die wahrscheinlich vorher kalkgefüllt gewesen sind (Abb. 3).

Fall 3. Weiter konnte mit der Methode Gömöri ein ganz auffallendes, bisher noch nicht gekanntes Bild von einem verkalkten Wurmknötchen in einer Pferdelunge gewonnen werden. Durch Gegenfärbung mit Hä-

malaun-Eosin und folgender Entfärbung in salzsaurem und 70 %igem Alkohol gelang es, ein besonders klares Bild zu erzielen. Das Lungengewebe erscheint nach der Entfärbung blaßviolett. Das darin eingebettete Parasitenknötchen läßt in aller Deutlichkeit fünf verschieden gefärbte Zonen erkennen, Im Innern liegt eine leuchtend eosinrot granulierte kreisrunde Fläche, an die sich nach außen ein gleichmäßig starker konzentrischer, abwechselnd heller und dunkler veilchenfarbiger, gefaserter Ring dicht anschließt. Diesen wieder umgibt ein leuchtend goldbraun getönter heller und dunkler geströmter breiterer Ring, der dann nach außen in wurzelförmigen Ausläufern fugenartig in eine schmale kreisrunde schwarze Kalkzone übergeht. Ihre Außengrenze ist mit blumenkohlähnlichen, faserförmigen schwarzen Ausläufern besetzt, welche in die das Ganze umgebende breite Bindegewebskapsel hineinragen. In diesem Zusammenhange ist von Interesse zu erwähnen, daß in kolloidalen Silberlösungen genau dieselben Farbtöne auftreten.

Die starke Vergrößerung läßt uns die einzelnen Bestandteil dieser vielfarbigen Schichten näher erkennen. Die rote Mitte setzt sich aus einer Unzahl von zellkerngroßen eosinroten Punkten, die mehr am Rande gelegen und auch als degenerierende Zellkerne anzusprechen sind, und einer noch ungleich größeren Anzahl roter Granula zusammen. Diese Granula sind meist zu kleinen verschwommenen Bälkchen und Zäpfchen geordnet, die mehr in der Mitte wirr durcheinander liegen, nach außen zu jedoch vorwiegend strahlig ausgerichtet sind und ihre Fortsetzung in der gleichfalls radiär geordneten, im Zerfall befindlichen Zellen der veilchenfarbigen Schicht finden. Diese an die Arnold'sche Wirbelstellung der Epitheloidzellen tuberkulöser Herde erinnernde Zellanordnung ändert sich in der braunen Masse sehr schnell, erst in eine unregelmäßige, nach außen dann immer auffälliger zirkuläre. Dicht vor der schwarzen Kalkzone besitzen schon einige der braunen Zellen staubförmige schwarze Einlagerungen, besonders im Kern und in dessen Nähe. Schließlich geht die braune

Zone in der schon an anderer Stelle beschriebenen fugenartigen Art und Weise in den schwarzen Kalkring über, dessen blumenkohlartige Fortsetzungen sich nach außen hin in feinsten Fasern und Härchen mit dem Bindegewebe der äußersten blaßvioletten Kapsel verflechten (s. Abb. 4).

Damit verglichen, fällt das Purpurinpräparat weit ab. Wir sehen lediglich in rosa gefärbtem Lungengewebe ein aus kreisförmig angeordneten Fasern mit dazwischenliegenden Hohlräumen zusammengesetztes, von außen nach innen immer schwächer rosa getöntes Knötchen. In seiner Mitte befindet sich eine unregelmäßige Lücke, in die noch kurze, aus kleinsten rosa Pünktchen bestehende Aestchen hineinragen (s. Abb. 5). Die starke Vergrößerung gibt gar keinen weiteren Aufschluß.

Bei dem nach Kóssa gefärbten Knötchen folgt auf das hier gleichfalls stark eosinophile Zentrum ein aus grell violetten kreisförmig verlaufenden Fasern bestehender Ring, der auch viele mehr oder weniger breite Lücken aufweist. Den gleichen Bau besitzt der nun folgende blaß rotviolette Ring, der der äußersten im Gömöribild blaß veilchenfarbenen Schicht entspricht. Schwarzer Kalk ist in Form winziger Pünktchen hier und über die ganze grell violette — von innen aus zweite — Schicht verstreut (s. Abb. 6).

III. Verkalkende Geschwülste.

Der Vergleich der neuen Kalknachweis-Methode mit den beiden anderen bringt, an verkalkenden Geschwülsten ausgeführt, kein wesentlich abweichendes Ergebnis vom bisher dargelegten.

Fall 1. In nach Gömöri gefärbten Schnitten durchziehen eine verkalkende Struma carcinomatosa vom Hund unregelmäßige schwarze Kalkstränge das Geschwulstgewebe. Die gewundenen Kalkspangen bilden auch hier ein landkartenähnliches Bild und lösen sich an anderen Stellen in Zapfen und Körner auf.

Mit der Purpurinfärbung hingegen ist ein abwech-

selnd schwach rosa und graurot getroffenes faseriges Gewirr entstanden, an dem sich nur mit Mühe der im ersten Schnitt gefundene Gewebsaufbau feststellen läßt.

Die Kóssa'sche Methode bringt in diesem Fall die nach Gömöri schwarz gefärbten gröberen Kalkteile blau bis dunkelblau, an Stellen wohl stärkerer Verkalkung auch bräunlich zur Darstellung. Auch hier liegen sonst noch im Gewebe verstreut kleine Silberkrümelchen.

Fall 1. Auch die Schnitte durch ein Osteosarkom vom Hornansatz eines Rindes lassen bei den einzelnen Methoden stark unterschiedliche Bilder erkennen.

Im Gömöripräparat wechseln gewellte und gebogene dicke schwarze Spangen, die scharf begrenzt sind, mit dem lakunenartig zwischen ihnen liegenden blauen Sarkomgewebe. An einer Stelle tritt dieses von den Kalkspangen eingeschlossene, sonst blaue Geschwulstgewebe hellblau gefärbt und mit dunkelbraunen bis schwarzen Punkten etwa von Zellkerngröße dicht durchsetzt hervor. Die starke Vergrößerung läßt auch hier im Grenzbereich die bekannte Faserung erkennen. Jedoch gilt dies nur an den Uebergangsstellen von braun zu schwarz. Ueberall dort, wo blau gefärbtes Gewebe neben schwarzem liegt, verläuft die Grenze scharf linienförmig abgesetzt.

Der Purpurinschnitt stellt eine einzige schwachrosa gefärbte Fläche dar, von der sich sehr unscharf einzelne von den Kalkspangen in Form etwas mehr grauroter Gebilde abheben.

Im Kóssa'schen Präparat stellen sich drüsenläppchenähnlich angeordnete dunkelblaue, dunkelviolette, auch braunlich gefärbte Inseln auf hellem violettem Grunde dar, die vielfach von schwarzen nach dem Inselinnern verschwimmenden Säumen eingefaßt sind. Auch sind diese Gebilde hier und da durchgehend schwarz gefärbt. Unter starker Vergrößerung lösen sie sich in Knoten und Ballen auf, die wie aus erdigen Krümeln zusammengesetzt erscheinen.

IV. Verkalkungen an Gefäßen.

Die beim Menschen und auch bei Tieren auftretenden Verkalkungen der Arterienwände finden, besonders im beginnenden Stadium, mit dem Gömöri'schen Verfahren eine ganz andersartige Darstellung als mit den älteren Methoden. Es sind eine Anzahl von menschlichen verkalkten Gefäßen neben solchen von Tieren stammenden untersucht worden.

Fall 1. Ein Stück verkalkter Aorta vom Pferd zeigt, nach Gömöri gefärbt, in der Intima und Media umfangreiche zusammenhängende schwarze Einlagerungen von unregelmäßiger Gestalt. Stellenweise sind sie quer zu ihrem Verlauf zerklüftet, jedoch bestehen zum Nachbargewebe hin keinerlei Hohlräume. An anderen Stellen wieder liegen unzählige schwarze Sprenkel bis zur Staubfeinheit in der Media und Adventitia. Die größeren von ihnen haben Stern- oder Drusenform, alle aber hängen fest mit ihrer Umgebung zusammen. Bei starker Vergrößerung sind auch hier die bereits beschriebenen feingefügt ineinandergreifenden Uebergänge vom nichtverkalkten zum verkalkten Gewebe erkenntlich.

Mit der Purpurinfärbung finden sich nur vereinzelte rote Fasern und an den wichtigsten Uebergängen vom gesunden zum erkrankten Gewebe wiederum Lücken. Daneben sind noch einzelne über die ganze Media verstreute, kräftiger rot getroffene Pünktchen sichtbar. Sie sehen unter starker Vergrößerung drusenförmig aus und gehen in ihrer Umgebung allmählich in feine Fasern über. Ganz außen am Rande der Intima verlaufen saumartige rote Fasern, die langsam nach innen zu in schwach rosagefärbtes Gewebe übergehen. Staubförmige rote Einlagerungen fehlen.

Im Kóssa-Schnitt sind die Kalkstellen teils schwarz teils dunkler, teils heller braun gefärbt. Die heller braunen Kalkbezirke sind in zahlreiche rundliche dicht beisammen liegende Gebilde unterteilt, deren Rand schwarz oder dunkelblau gefärbt erscheint, so daß hier wiederum

ein drüsenartiges Bild zustande kommt. Auch in diesem Schnitt fallen zahlreiche Spalten und Gewebslücken auf. Bei starker Vergrößerung sind die Randbezirke stumpf begrenzt und nach den Hohlräumen zu mit kleinen kristallinischen Auflagerungen versehen, die auch in diesem Fall wie schwarze schimmelige Beläge aussehen, sich aber leicht von dem in Gömöri schnitten an den Grenzstellen beobachteten feinen Gefüge unterscheiden lassen.

Fall 2. Ein ähnliches Ergebnis bringt der Vergleich zwischen drei verschieden behandelten Präparaten aus einer verkalkten Aorta vom Rind.

In dem nach Gömöri gefärbten Schnitt findet man in Intima und Media vielgestaltige schwarze Einlagerungen. Einmal sind es langgestreckte, regellos zackig begrenzte, schmälere und breitere schwarze Streifen, ein andermal wieder kürzere mehr rundliche schwarze Herde mit zackigen, ausgebrochen erscheinenden Rändern, ferner körnige, breitere, braune Einlagerungen, von schwarzen unregelmäßigen Balken durchzogen, und von einer ungleichmäßig dicken gezackt verlaufenden Zone umgeben. Schließlich finden sich auch hier kleine drusen- bis staubförmige schwarze Gebilde in Intima und Media.

Nach Grandis und Mainini erscheint nur ein äußerst dünner membranartiger Intimastreifen rot gefärbt. Den Stellen der Verkalkung entsprechen nach Lage und Form Hohlräume. Hier und da sind auf rosarotem Grund einzelne rot granulierte Stellen zu sehen, deren Zustandekommen aus kräftiger gefärbten Zellkernen unter starker Vergrößerung klar wird.

Auch das Kóssapräparat sticht gegen den nach Gömöri gefärbten Schnitt ab. Die verkalkten Stellen erscheinen teilweise als dunkelblaue, durch Hohlräume vom Nachbargewebe getrennte, unregelmäßige Gebilde, teilweise als braungefärbte Bezirke mit zahlreichen punkt- und rosettenfärbigen Einlagerungen in allen Größen, die wieder viele Gewebslücken zwischen sich frei lassen. Kleine staubförmige kristallinische schwarze Körnchen sind bei starker Vergrößerung, über das ganze Bild verstreut, zu

finden. An anderen Stellen wieder liegen größere parallel gestellte plumpe Scheiben von blauer, dunkelblauer bis schwarzblauer Farbe, schwarz eingerahmt, und durch Höhlen voneinander getrennt.

Fall 3. In 14 untersuchten Fällen von Arterienverkalkung beim Menschen zeigen alle mit dem Gömöri-Verfahren dasselbe günstige, den anderen Methoden überlegene Ergebnis.

Nach Gömöri gefärbt, erscheint der Kalk in Form von unregelmäßig verlaufenden, gezackten oder knäuelartig gewundenen Spangen in Media und Intima eingelagert. Meist umrahmt eine solche Spange in Form einer gezackt verlaufenden geschlossenen Schlinge einen atheromatösen Herd, der die Intima häufig beetartig in das Gefäßlumen hinein verwölbt. Im Innern des Herdes findet stellenweise eine starke Zerklüftung und Netzbildung statt. Auch liegen innerhalb und außerhalb des von der Kalkschleife eingeschlossenen Gebietes noch vereinzelte drusen- und sternförmige, auch morgensternähnliche Gebilde von schwarzer Farbe, die wie auch die größeren Kalkbildungen an ihren Grenzen zuerst in bräunliches, dann in blaues Gewebe fugenartig übergehen. Bisweilen schieben sich größere bräunliche Teile in die schwarzen ein und bedingen so das Zustandekommen des unregelmäßigen gezackten Aussehens der Kalkspangen. Dieses grobe Ineinandergreifen geht oft in der Weise vor sich, daß ein solcher brauner Zapfen zunächst ein kleines Stück senkrecht in die schwarze Masse eindringt, sich dann etwa in einem rechten Winkel nach einer Seite umbiegt, noch ein großes Stück parallel zum Verlauf der schwarzen Kalkspange in ihrer Mitte fortläuft und dann mit einem kolbigen oder traubigen, bereits mit schwarzen Pünktchen durchsetzten Ende abschließt.

Mit der Purpurinfärbung dagegen kann hier gar kein Kalk nachgewiesen werden. Das ganze Bild ist gleichmäßig schwach rosa gefärbt und läßt, nur schwach angedeutet, stärker rosa getönte Fasern erkennen. Unter der

beetartigen Vorwölbung der Intima sind die gleichen Spalten und Maschen wie im vorigen Schnitt vorhanden.

Im Kóssapräparat ist an einer Stelle das faserige Mediagewebe durch besonders breite Spalten zerrissen. Die Fasern in unmittelbarer Nähe werden nach der Gewebslücke zu immer dunkler blau und reißen mit Ausnahme von zweien plötzlich ab. Diese beiden Fibrillen sind in der Gegend, wo alle anderen abgebrochen sind, nur umgeknickt und von der Biegungsstelle ab schwarz gefärbt. Das Innere des atheromatösen Herdes wird von roten Faserbündeln durchzogen, die durch sehr dicht gelagerte zitronenförmige Hohlräume auseinandergedrängt werden. Ein Teil der Fasern besitzt stäbchen- und kettenförmige, dunkelblaue bis schwarze Einlagerungen. Bei starker Vergrößerung erscheinen sie aus kleinen Körnchen zusammengesetzt. Es sind hier wie auch in den meisten anderen Schnitten so verschiedene Bilder entstanden, daß es oft nur mit Hilfe bestimmter typischer Stellen — im letzten Fall beispielsweise durch Feststellen des atheromatösen Herdes — gelingt, die Herkunft aller drei Schnitte aus ein und demselben Block zu erkennen.

V. Verkalkungen am Knochen.

Ein nach Gömöri gefärbter Schnitt durch eine rachitisch erkrankte Rippe eines Kindes unterscheidet sich insofern von den bisher beschriebenen, als die Farbe des Kalkes lediglich in bräunlicher Tönung erscheint. Es trifft hier zu, was Gömöri selbst in seiner Arbeit erwähnt, daß der Nachteil des Verfahrens in seinem geringen Eindringungsvermögen liegt. Es bildet sich nach Gömöri anscheinend sehr rasch eine Silberphosphatmembran, die ein weiteres Eindringen der Silberlösung in die Tiefe verhindert. Wir sehen auch hier die unregelmäßigen Knochenbälkchen nicht schwarz, sondern dunkel —, meist aber heller braun getroffen, jedoch sind die Uebergangsstellen zur Schicht des ungeordnet wuchernden Knorpels klar dargestellt. Es schieben sich kleine Knochenbälk-

chen zwischen die einzelnen Knorpelzellen ein, nur erscheinen sie nicht schwarz, sondern hellbraun gefärbt. Die Knochenmarksinseln sind durch Lücken von den Knochenbälkchen getrennt.

Nach Grandis und Mainini gefärbt, weist die Rippe nur am Rand eine etwas kräftiger rötliche Färbung auf, die sich nach innen schnell in ein schwaches Rosa umwandelt. Die Knochenbälkchen selbst sind schwach rosa gefärbt und stechen nur sehr unauffällig von der noch etwas matter getönten Knorpelzellschicht ab. Das Knochenmark hat eine rostbraune Farbe, und im Bereiche der Uebergangsschicht vom knöchernen zum knorpeligen Teil fallen in der Knochenbälkchenschicht die mit kräftig rot gefärbten Blutkörperchen gefüllten Gefäßen in dem sonst gleichmäßig mattrosa dargestellten Grundgewebe auf.

Im dritten Präparat erscheinen die Knochenbälkchen teils hellblau, teils dunkelblau, dann wieder nach der Verknöcherungsgrenze bräunlichblau und sind dort ganz schmal schwarz eingerahmt. Bei starker Vergrößerung ist ersichtlich, daß diese Einfassungen aus krümeligen schimmelartigen schwarzen Belägen bestehen, die auch im Mark in zusammengeklumpter Form häufig vorhanden sind. Das Mark ist von Knochenbälkchen durch breitere Lücken getrennt. Hier und da trifft man auch auf zitronen- und spaltförmige Hohlräume im Knochenmark.

Die fugenartige Verklammerung von Knorpelmasse und Knochensubstanz kommt jedoch auch in diesem Präparat gut zur Darstellung.

Da ein größeres Knochenmaterial mit der Gömöri'schen Methode nicht untersucht worden ist, kann ein endgültiges Urteil über die Brauchbarkeit des Verfahrens bei der Darstellung von Verkalkungsvorgängen in Knochen nicht gefällt werden.

In der nachstehenden Tabelle, die in der schon einleitend erwähnten Weise die Ergebnisse der Untersuchungen am gesamten Material übersichtlich einander gegenüberstellt, wurden mit + + klare, spezifiisch gefärbte (Gömöri

und Kóssa: schwarz, Grandis und Mainini: rot), die beginnenden Verkalkungen deutlich darstellende und unverschleierte Bilder bezeichnet. Ein + Zeichen erhielten Präparate, bei denen eine hochspezifische Färbung nicht erreicht wurde, jedoch die Stellen beginnender Verkalkung leidlich gut erkennbar waren. Mit dem Zeichen — wurden die Schnitte versehen, in denen an den Uebergangsstellen der Gewebsaufbau durch die Entkalkung zerstört war und an seiner Stelle Lücken vorgefunden wurden oder kristallinische Auflagerungen das Bild in geringem Grad verschleierten. Durch — — wurden Bilder bezeichnet, in denen Kalk nicht nachgewiesen werden konnte, die viele grobe Lücken mit starkem Gewebsverlust zeigten oder durch ausgedehnte kristallinische Einlagerungen stark verschmutzt waren.

Die Bezeichnung 0 erhielten Schnitte, zu denen Vergleichspräparate infolge Zerfall der Blöcke fehlten.

Tabelle.

Lfd. Nr.	Material	Färbemethoden			Härtegrad d. Materials vor Entkalkung
		Gömöri	Grandis und Mainini	Kóssa	
1	Tuberkulose der Luftröhre Pferd 1	++	—	—	schneidbar
2	Tuberkulose der Luftröhre Pferd 2	++	—	+	nicht schneidbar
3	Tuberkulose der Lunge Pferd 1	++	0	0	nicht schneidbar
4	Tuberkulose der Lunge Pferd 2	++	—	+	schneidbar
5	Tuberkulose der Leber Pferd	++	0	0	nicht schneidbar
6	Tuberkulose der Milz Pferd	++	—	+	schneidbar
7	Tuberkulose der Lunge Mensch	++	0	0	nicht schneidbar
8	Sarkosporidien Schwein	++	—	—	schneidbar
9	Trichinellen Schwein	++	— —	—	schneidbar

Lfd. Nr.	Material	Färbemethoden			Härtegrad d. Materials vor Entkalkung
		Gömöri	Grandis und Mainini	Kóssa	
10	Wurmknötchen, Lunge, Pferd	++	−−	+	schneidbar
11	Wurmknötchen, Lunge, Pferd	++	−−	+	schneidbar
12	Wurmknötchen, Leber, Pferd	++	−−	+	schneidbar
13	Strumakarzinom Hund 1	++	−−	+	nicht schneidbar
14	Strumakarzinom Hund 2	++	−−	+	schneidbar
15	Osteosarkom Rind	++	−−	−	nicht schneidbar
16	verkalkende Aorta, Pferd	++	−−	+	schneidbar
17	verkalkende Aorta, Rind	++	−	−	schneidbar
18	verkalkende Aorta Mensch 1	++	−−	−	schneidbar
19	verkalkende Aorta, Mensch 2	++	−−	−	schneidbar
20	Aorta 3	++	−−	−−	schneidbar
21	Aorta 4	++	−−	−	schneidbar
22	Aorta 5	++	−−	−	schneidbar
23	Aorta 6	++	−−	−	schneidbar
24	Femoralis, Mensch 1	++	−−	−−	nicht schneidbar
25	Femoralis 2	+	−−	−−	schneidbar
26	Femoralis 3	++	−−	−	schneidbar
27	Femoralis 4	++	−−	+	schneidbar
28	Aortenursprung, Sumpfbiber	++	−	+	nicht schneidbar
29	verkalkende Herzklappen, Rind	++	0	0	nicht schneidbar
30	rachitische Rippe, Kind	+	−	+	nicht schneidbar

Die von Gömöri betonte Verwendbarkeit seines Verfahrens auch für makroskopische Präparate kann nach dem makroskopischen Aussehen der Schnitte vor der Nachfärbung, soweit dies hiernach möglich ist, voll bestätigt werden. In ungefärbtem Zustand lassen sie auf sehr hellbräunlichem Grund eine in Ausdehnung und Form den Kalkeinlagerungen entsprechende schwarze Zeichnung erkennen. So sehen die von verkalktem tuberkulösem Lungengewebe stammenden Schnitte mit ihren zahlreichen schwarzen Punkten und Kringeln mit in allen Tönungen braunen Mittelpunkten etwa leopardfellartig aus, während aus den von Gefäßen herrührenden Schnitten nach der Intima zu vielgestaltige, schwarze Felder und unzählige Pünktchen in schärfster Zeichnung zu sehen sind. Diese klare Darstellung der verkalkten Partien in schwarzer Färbung ist bei allen Präparaten zu finden.

Besprechung der Untersuchungsergebnisse.

Die Untersuchungsergebnisse beweisen die unterschiedliche Art und Weise des Kalkfärbevorgangs nach den beiden miteinander verglichenen Prinzipien, die sich schon auf Grund der in der Einleitung besprochenen theoretischen Ueberlegung vermuten ließ. Der Nachweis der Kalksalze geschieht beim Gömöriverfahren genau und spezifisch. Es entstehen saubere, durch keinerlei kristallinische Ausfällungen verunreinigte Bilder, in denen auch kleinste Mengen Kalk nachgewiesen werden. So konnten alle beginnenden Kalkeinlagerungen selbst innerhalb der Zellen beobachtet werden, wie dies besonders gut in den Fällen der Sarkosporidien und Trichinellen gelang. Wenn auch hier und da die verkalkenden Zellkerne im Purpurinpräparat spezifisch, wenn auch schwach rot dargestellt sind, so bestehen doch immer an Stelle der Uebergangsschicht durch Säureeinwirkung entstandene Lücken. Ferner seien hier nochmals die in Schnitten von Tuberkulose, Chalikosis der Lunge, von Osteosarkom und durch verkalkte Gefäße beschriebenen feinsten Primär- und Sekundärfasern besonders hervorgehoben, die auch bei allen

anderen in der Tabelle zusammengestellten Fällen gut nachgewiesen werden konnten. Die Methode nach Grandis und Mainini erfaßt immer nur die gröberen, mehr nach der Mitte der erkrankten Gebiete zugelegenen Verkalkungen. Die wichtigsten Randzonen sind jedoch überall durch entsprechend geformte Spalten und Lücken ersetzt.

Noch deutlicher läßt sich der Beweis für die stellenweise und vorzugsweise die feineren Kalkablagerungen betreffenden Auflösung der Kalksalze bei Säureeinwirkung an den Kóssa-Präparaten erbringen.

Aus der großen Zahl der hierfür typischen Stellen in allen Schnitten ist das beschriebene Bild in der verkalkenden Aorta vom Menschen als besonders treffend zu erwähnen. Mitten im roten fibrillären Gewebe waren blaue, eine unregelmäßige Höhle umlagernde, abgerissene Fasern zu sehen. Zwei von ihnen setzten sich noch in die Höhle hinein fort, waren umgebogen und von ihrer Knickstelle an spezifisch schwarz gefärbt. Es darf hier also wohl geschlossen werden, daß die bereits verkalkten Fibrillen durch die Entkalkung ausgefallen waren und so die Lücke zustande kam. Durch irgendeine unbestimmbare Zufälligkeit blieben die beiden auch schon gelockerten schwarzen Fasern erhalten. Neben den anderen Bildern in den Randgebieten der übrigen Fälle läßt dies erkennen, wie wichtige Kalkstellen, vorwiegend aber die feineren, auf diese Weise dem Nachweis entzogen werden.

In dieses überall gleiche Bild paßt einzig und allein der Schnitt durch die rachitisch erkrankte Rippe nicht hinein, wobei nochmals hervorgehoben werden muß, daß nur ein solcher Fall zur Untersuchung gelangte. Wie schon erwähnt, ist der Kalk hier nicht schwarz, sondern ausnahmsweise braun gefärbt, was sich vielleicht aus dem geringen Eindringungsvermögen des Gömöri'schen Verfahrens erklären mag. Gömöri selbst verwendet aus diesem Grunde zur Färbung nur bis zu 2 mm dicke Blöcke.

In allen Untersuchungen wurden wesentlich größere, bis zu 2 cm dicke Blöcke verwendet und durch eine von

1,5 auf 1,2% herabgesetzte Konzentration der Silberlösung und dafür statt 8—10 Tage lang, während 10—12 Tagen ausgeführte Versilberung, mit Ausnahme des Knochens, der Kalk in allen Schichten der Blöcke gleichmäßig nachgewiesen. Es mögen hierbei die Gesetze der Isotonie eine ausschlaggebende Rolle spielen.

Ein Nachteil des Verfahrens ist seine lange Dauer. Denn vom Einlegen der Blöcke in die Fixationsflüssigkeit bis zum Beginn des Einbettens liegen immer 23—27 Tage. Doch dürfte bei den sonstigen Vorzügen der Methode, die die einzige, chemisch geklärte Kalkfärbung darstellt, dieser Nachteil nicht allzu schwer ins Gewicht fallen.

Versuche, das Verfahren abzukürzen, mißlangen.

Erwähnt zu werden verdient noch die auffallend weiche Beschaffenheit des so langsam gebildeten Silbers.

Während die vorher entkalkten Blöcke häufig schlecht zusammenhaltende und manchmal sogar ausgesprochen in ein Pulver zerfallende, immer aber trockene, brüchige Schnitte lieferten, gaben die nach Gömöri behandelten Blöcke durchweg sehr weiche, außerordentlich leicht anzulegende Schnitte, die sie dem anscheinend in leimartigem Zustand befindlichen Silber verdanken.

Zusammenfassung.

Verschiedene Verkalkungen (Verkalkungen bei Tuberkulose, auf parasitärer Grundlage, verkalkende Geschwülste, Verkalkungen an Gefäßen, Verkalkung an Knochen) und Verkalkungsvorgänge, denen in der Tierpathologie Bedeutung zukommt, wurden vergleichsweise mit der neuen von Gömöri angegebenen Kalknachweismethode und mit den Methoden von Grandis und Mainini und Kóssa untersucht.

In allen untersuchten Präparaten ist die Ueberlegenheit der Gömöri'schen Methode über die beiden anderen genannten offensichtlich. Besonders bei der Darstellung beginnender Verkalkungen liefert sie günstige Ergebnisse.

Schrifttum.

1. Gömöri, G.: Virch. Arch. **286**. 682. (1932).
2. Grandis und Mainini: zitiert nach Schmorl: Die pathologisch-histologischen Untersuchungsmethoden. (1928), Verlag Vogel, Leipzig.
3. Kóssa: zitiert nach Schmorl.
4. Krause, R.: Enzyklopädie der mikroskopischen Technik **2**. 1194 (1926).
5. Leutert: zitiert nach Schmorl.
6. Roehl: zitiert nach Schmorl.
7. Schmorl, G.: Die pathologisch-histologischen Untersuchungsmethoden 194. (1928) Verlag Vogel, Leipzig.
8. Schuscik: zitiert nach Schmorl.
9. Stölzner: zitiert nach Schmorl.

Abbildungen.

Abb. 1: Trichinellen v. Schwein. Methode Gömöri, Hämalaun-Eosin. Lupenvergrößerung.	1. Schwarze Kalkeinlagerung
Abb. 2: Trichinellen v. Schwein. Methode Grandis und Mainini. Lupenvergrößerung.	1. Rosa gefärbtes Bindegewebe 2. Gewebslücken
Abb. 3: Trichinellen v. Schwein. Methode Kóssa, Hämalaun-Eosin. Lupenvergrößerung.	1. Schwarzblau dargestellter Kalk 2. Gewebslücke 3. Frei im Gewebe liegende Silberkörnchen
Abb. 4: Wurmknötchen v. Pferd. Methode Gömöri, Hämalaun-Eosin. Lupenvergrößerung.	1. Rot gefärbtes Kalkzentrum 2. Violett gefärbte Kalkzone 3. Braune Kalkzone 4. Schwarze Kalkzone 5. Hell-violetter Bindegewebsring
Abb. 5. Wurmknötchen v. Pferd. Methode Grandis und Mainini. Lupenvergrößerung.	1. Gewebslücke 2. Rosa gefärbte Mitte 3. Rote Randzone
Abb. 6: Wurmknötchen v. Pferd. Methode Kóssa, Hämalaun-Eosin. Lupenvergrößerung.	1. Eosinrotes Zentrum 2. Violette Randzone. 3. Gewebslücken

Abbildung 1.

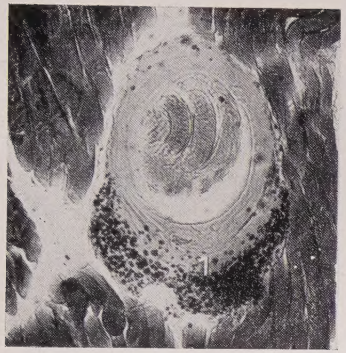

Abbildung 2.

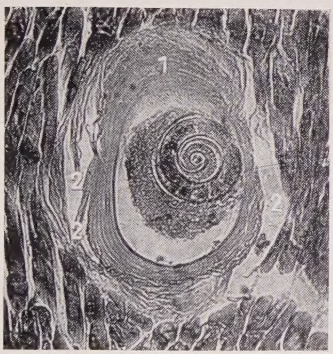

Abbildung 3.

Abbildung 4.

Abbildung 5.

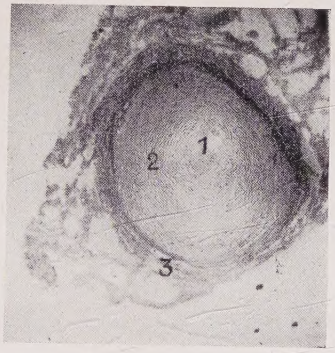

Abbildung 6.

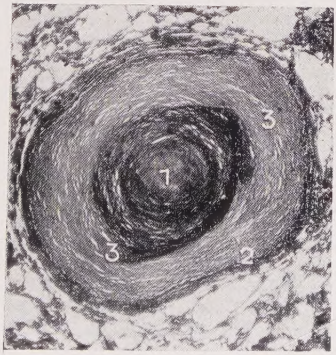

Lebenslauf.

Als Sohn des Zahlmeisters Maximilian Weiß und seiner Ehefrau Pelagia, geb. Manczynski, wurde ich, Hans Weiß, am 18. Februar 1909 zu Sagan in Schlesien geboren, trat nach vierjähriger Volksschulausbildung zu Lissa in Posen in das dortige humanistische Gymnasium und von dort in das humanistische Gymnasium Augustum Gorlicense in Görlitz ein, das ich am 7. März 1930 mit dem Reifezeugnis verließ.

Mein tierärztliches Studium legte ich vom 4. V. 1930 bis 30. VII. 1934 an der Tierärztlichen Fakultät der Universität München ab, wo ich nach dem vierten Semester die Tierärztliche Vorprüfung bestand und nach weiteren 5 Semestern am 24. Januar 1935 die Approbation erhielt.